Über Verschluß der beiden Hohlvenen.

INAUGURAL-DISSERTATION

ZUR ERLANGUNG DER

MEDIZINISCHEN DOKTORWÜRDE

VORGELEGT DER

HOHEN MEDIZINISCHEN FAKULTÄT

DER

ALBERT-LUDWIGS-UNIVERSITÄT

ZU

FREIBURG IM BREISGAU

VON

FRITZ MATTES,
Medizinalpraktikant
AUS
RAVENSBURG.

ACAD.
LUGD.BAT.
BIBL.

Freiburg i. Br.
SPEYER & KAERNER
Universitätsbuchhandlung
1911.

Gedruckt mit Genehmigung der medizinischen Fakultät der Universität Freiburg i. Br.

Dekan: **Geh. Hofrat Professor Dr. Kraske.**

Referent: **Professor Dr. De la Camp.**

Druck von A. Bonz' Erben in Stuttgart

Meiner lieben Mutter in Dankbarkeit
gewidmet.

Digitized by the Internet Archive
in 2026

https://archive.org/details/IA41545315_0109

Drei in verhältnismäßig kurzer Zeit im Nürnberger Krankenhaus vorkommende schöne Fälle von Cavathrombose, die, am Leben diagnostiziert, zur Sektion kamen, darunter eine Thrombose der Cava inferior und zwei Fälle von Thrombose der Cava superior, veranlaßten mich zur Wahl des Stoffes.

Für die freundliche Anregung zu dem Thema danke ich Herrn Hofrat Oberarzt Dr. Neukirch geziemend an dieser Stelle, der mir auch die zwei Fälle Kern und Bäunlein überließ.

Herrn Professor Müller in Nürnberg danke ich für die Überlassung der Krankengeschichte Seibold.

Besonderen Dank erstatte ich Herrn Professor Dr. De la Camp, der das Referat der Arbeit zu übernehmen die Güte hatte und mir den Fall Moretti aus der Freiburger Klinik zur Verfügung stellte.

Das klinische Bild des Cavaverschlusses kann durch verschiedene pathologisch anatomische Erscheinungen hervorgerufen werden. Entweder das Lumen der Cava wird lediglich durch eine mechanische Ursache, Druck oder Zug, verengert, bzw. gänzlich unwegsam gemacht, oder die Cava wird selbst in Mitleidenschaft gezogen dadurch, daß die Bedingungen für das Entstehen eines Blutthrombus in ihr durch das schädigende Moment erfüllt werden, oder daß z. B. bösartige Geschwulstthromben, die in die Vene hereingewuchert sind oder in der Vene selbst ihren Ursprung haben, zum teilweisen oder gänzlichen Verschluß der Vene führen (Seibold).

Die Differentialdiagnose zwischen bloßer mechanischer Kompression der Cava und Thrombose der Cava kann meist wohl schwer am Lebenden gestellt werden, wenn nicht bestimmte Symptome, wie wir sie z. B. bei Fall Bäunlein sehen, die Frage entscheiden, oder klinische und röntgenoskopische Untersuchungen mit Sicherheit etwas ausschließen, was die Cava komprimieren könnte.

Man wird annehmen dürfen, daß bei dem starren Thorax mehr die mechanische Kompression und sekundäre Thrombose der Vene eine Rolle spielen, während in dem geräumigen und jedem Drucke nachgiebigem Abdomen, in dem die Vene dem Druck leicht ausweichen kann, jene Arten von Thrombosen zurücktreten und fortgeleitete Thrombosen vorwiegen.

Meist bleibt die Hohlvene, wenn sie komprimiert oder verzogen wird, selbst nicht unbeschädigt, sondern an der betroffenen Stelle bilden sich abnorme Blutströmungen, Verlangsamung oder Wirbelbildungen, sehr oft infolge des Drucks oder Zuges Endothelschädigungen, die besten Vorbedingungen für die Ansiedlung eines Blutthrombus, und so findet sich selten bei der Obduktion eine Hohlvene, die entsprechend der komprimierten Stelle ein unverletztes Endothel aufweist, wie Kraus (10) einen Fall beschreibt. Da das klinische Bild immer dasselbe bleibt, so soll darauf bei den einzelnen Ausführungen nicht näher eingegangen werden.

Bei der oberen Hohlvene stehen unter den komprimierenden Ursachen an erster Stelle Mediastinaltumoren aller Art, von ihnen hauptsächlich die malignen Sarkome, an zweiter Stelle sind es Aneurysmen der Aorta (Eden 6). Andere Möglichkeiten bei der Kompression der Cava superior: Neubildungen der Lunge, Tumoren der Thymus, der bronchialen und übrigen im Thorax sich findenden Drüsen etc. William Osler (20), zitiert

von Schmidt's Jahrbüchern, berichtet über einen Fall von Cavathrombose infolge chronischer sklerosierender Tuberkulose der Bronchialdrüsen und einen Fall, bei dem die Cava superior durch Drüsenpakete bei Hodkinscher Krankheit obliteriert wurde.

Nach Kraus hat auch schon eine intrathorakale starke Blutung die Cava komprimiert.

Auch Tumoren, die außerhalb des Thorax entstehen, können gelegentlich durch ihr Eindringen in den Thorax einen Verschluß der Cava auslösen, so eine Struma mit starkem retrosternalem Wachstum, besonders aber Krebsmassen, die außerhalb des Thorax ihren Ursprung haben und bis zur Vene hereinwuchern, z. B. Karzinom der Schilddrüse, der Parotiden, der Achselhöhlendrüsen etc. Zur Kompressionsthrombose gehören auch die Thrombosen der Cava, die dadurch entstehen, daß Drüsen, die um die Vene herumliegen, schrumpfen und dadurch die Vene konstringieren oder durch Narbenzug verengern, eine Wirkung, die besonders durch verkalkende tuberkulöse Drüsen zustande kommen kann. (Osler.) Denkbar wäre wohl auch, daß die Vene einmal in eine starke pleuritische Schwarte eingebacken und in der Folge obliteriert wird. Zur Kompression und sekundären Thrombose der Cava superior kann auch eine Perikarditis oder Pleuritis mit sehr reichlichem Exsudat führen. Ob dann aber nicht durch den entzündlichen Prozeß die Vene selbst ergriffen wurde und so die Ansiedlung eines Thrombus begünstigt wurde, wird im einzelnen Falle zu entscheiden sein. Meißner (Krauß 10) beschreibt einen Fall, bei dem durch Hydatiden der Leber das Zwerchfell bis zur zweiten Rippe emporgedrängt wurde und die Lunge gleichzeitig durch ein pleuritisches Exsudat komprimiert war. Dadurch wurde auch eine Kompression auf die Cava superior ausgeübt. Eine rein marantische Thrombose entsteht in der Cava superior

wohl selten, ohne daß durch irgend andere Erkrankungen die Venenwand oder das Blut selbst schon geschädigt ist; jedenfalls wird sie nie am Lebenden diagnostiziert werden, da der Exitus des Marantischen eintritt, bevor es zu den Erscheinungen des oberen Cavaverschlusses kommt.

Anders liegt der Fall, wenn, wie schon erwähnt, die Gefäßwand und das Blut krankhaft verändert sind, so daß, ohne daß die Herzkraft vorläufig stark vermindert ist, an der geschädigten Stelle sich langsam ein Thrombus ansetzen kann.

Hierbei sind es vor allem infektiöse Krankheiten aller Art, die durch die Wirkung ihrer Toxine schädigend auf die Gefäßwand und auf das flüssige Blut wirken. Zu einem primären Verschluss der Cava führt auch ein Endotheliom der Venenwand; bevor dieses das Lumen der Cava irgendwie an und für sich verengern würde, kann sich auf dem beginnenden Endotheliom beim Marantischen ein Blutthrombus aufsetzen und die Vene verschließen, und so die beginnende Geschwulstthrombose mit einer reinen autochthonen Blutthrombose kompliziert werden.

Jedenfalls sind aber Verschlüsse der Cava superior, die ohne komprimierende Ursachen autochthon entstehen, sehr selten und auch in der Literatur wenig bekannt. Wilkins (Krauß) beschreibt einen Fall von Phlebitis der Cava superior, wobei die Phlebitis in der Adventitia der Cava ihren Anfang gemacht haben soll. Tüngel beschreibt einen Fall von autochthoner Thrombose der Cava superior und inferior bei einem 33 1/4 Stunden altem Kinde mit angeborener Variola.

Einen Fall von Thrombose der Cava superior bei Chlorose, wie sie Löwenberg bei der Cava inferior beschrieben hat, habe ich in der Literatur nicht finden können.

Zu den fortgesetzten Thrombosen müssen sowohl die Thrombophlebitiden, die von der Peripherie bis in die Cava heraufsteigen (Heikmann 7), gerechnet werden, als auch die gewöhnliche Stagnationsthrombose bei Verschluß in mehr peripher gelegenen Venen, sei dieser bedingt durch Phlebitis oder andere Ursachen.

Der klinische Verlauf: im Beginne des Leidens sind die Symptome noch sehr unbestimmter Natur, so daß die beginnende Thrombose zu diagnostizieren schwierig sein dürfte.

Das Erste, was den Patienten zum Arzt führt, ist die Atemnot, die anfangs nur bei stärkerer Anstrengung bemerkt wird. Bald aber tritt die Atemnot auch in der Ruhe ein und steigert sich später bis zu Erstickungsanfällen; oft ist Husten mit Auswurf dabei, in dem wir bei Fall Kerl Herzfehlerzellen finden konnten. Auch Angabe über Schwindel, Kopfschmerzen und Ohnmachtsanfälle findet man in der Anamnese nicht selten. Allmählich bekommt das Gesicht etwas Gedunsenes und wird cyanotisch. Die Cyanose ist besonders an den Ohren deutlich ausgeprägt. Der Hals wird dicker; Patient gibt an, daß seine Kragenweite rasch immer größer wird. Die Blutfülle im Gehirn bedingt Ohrensausen, Funkensehen; auch Klagen über Schlaflosigkeit sind wohl darauf zurückzuführen.

Bald wird deutlich, daß die Atem- und Pulsfrequenz gesteigert wird. Die Venen über der Stirne und dem Hals erscheinen prallgefüllt, ohne zu pulsieren. Bald treten Ödeme und Cyanose der Brust und beider Arme auf, die in den Fällen des Nürnberger Krankenhauses ziemlich scharf um den ganzen Leib herum in einer gewissen Höhe abschnitten; der unter dieser Grenze gelegene Körperteil war völlig frei von Ödemen und Cyanose.

Die Stauung bedingt oft hydrämische Ergüsse in

Pleura und Perikard und Gehirnödem. Wenn die auslösende Ursache der Thrombose ein komprimierender Tumor oder ein Aneurysma ist, so können durch Druck auf Nervenstämme dumpfe Schmerzen ausgelöst werden. Kompression des Ösophagus wird Schlingbeschwerden hervorrufen, und Druck auf die Trachea wird den Lufthunger des Patienten noch steigern. Drückt der Tumor oder das Aneurysma gegen den Sympathikus, so beobachtet man Ungleichheit der Pupillen (Fall Seibold) und halbseitiges Schwitzen. Auch Vagus- und Rekurrenslähmungen können sich einstellen; alles Umstände, welche die Diagnose einerseits sehr unterstützen, andererseits aber auch wieder erschweren können. Der Hauptwert für die Diagnose wird von allen Autoren auf den deutlich sichtbaren Collateralkreislauf gelegt. Es sind deutlich erweiterte Venen über der Brust und den Oberarmen zu sehen, die sich zum Teil übers Abdomen bis zur Inguinalgegend erstrecken, als Ausdruck dafür, daß das Blut über der Hindernisstelle das Bestreben hat, auf Umwegen seinen Weg zum Herzen zu finden. Der Weg, den sich das Blut sucht, hängt natürlich besonders vom Sitze des Verschlusses ab. Sitzt der Verschluß unterhalb der Einmündung der V. acygos, so nimmt das Blut der oberen Körperhälfte seinen Weg durch diese, um durch die reichlichen Anastomosen, die diese Vene mit den Vv. lumbales ascendentes etc. hat, die Vv. renales und suprarenales passierend, durch die Cava inferior zum Herzen zu gelangen. Sitzt der Verschluß über der V. acygos, so sind folgende Arten von Collateralkreislauf denkbar: V. Cava superior, V. axillaris, V. thoracica, V. circumflexa ilei, Cava inferior oder: Cava superior, V. subclavia, mammaria interna (Ramus perforans), Epigastrica superior, Epigastrica inferior, iliaca, Cava inferior oder: Cava superior, subclavia, Vv. intercostales ant. und post, Vv. acygos und hemiacygos, Vv. lumbales, Vv. renales (besonders linke

V. renalis), Cava inferior oder: V. anonyma, Vv. vertebrales, Cava inferior.

Bei der mannigfaltigen Verschiedenheit der Venengeflechte und deren Anastomosen gibt es natürlich im Collateralkreislauf verschiedentlich Abweichungen. Die Prognose des oberen Cavaverschlusses ist schlecht. Einesteils führen meist schon die die Cavathrombose auslösenden Ursachen zum Tode, andernteils sind die Folgezustände des oberen Cavaverschlusses zu schwerer Natur. Die Dauer des Krankheitverlaufes hängt ab von der Schnelligkeit des Auftretens des Verschlusses und von der Ausdehnung des Collateralkreislaufes.

Die Therapie ist meist machtlos und deshalb allein darauf angewiesen, den Patienten die größtmöglichste Linderung zu verschaffen (Morphiumgaben, Sauerstoffinhalationen). Tumoren sind meist nicht zu exstirpieren wegen der Lokalisation, wenn es nicht eine operable retrosternale Struma ist. Rehm (bei Krauß) berichtet über einen Fall, in dem durch Zurückgehen einer retrosternalen Struma durch Jodkaligaben die Kompression der Cava behoben wurde.

Aderlaß, Kataplasmen, bringen keine nennenswerte Besserung.

Wie schon oben erwähnt, treten die komprimierenden Ursachen bei der unteren Cavathrombose nicht so sehr in den Vordergrund. Die Cava inferior kann komprimiert werden durch intra- und retroperitoneale Geschwülste, von denen die einen nur mechanissh komprimieren mit eventueller sekundärer Thrombose, die andern, bösartigen, die Venenwand durchsetzen und, ins Venenlumen hineinwuchernd, dasselbe verschließen.

Bergonzoni (2) berichtet einen Fall von Thrombose infolge retroperitonealer Lymphdrüsen. Leberkarzinome, Gummata der Leber, Echinokokken der Leber (Simmonds 26), Aneurysmen der Bauchaorta

(Litten 13), Lebercirrhose (Litten), bei Frauen speziell Ovarialcystome, Myome des Uterus und der schwangere Uterus können eine Thrombose der Cava inferior herbeiführen.

Bei einem starken pleuritischen Exsudat kann die untere Hohlvene an ihrer Durchtrittsstelle durchs Zwerchfell so abgeknickt werden, daß ihr Lumen unpassierbar wird.

Auch für die untere Hohlvene gilt die Regel, daß sich an der komprimierten Stelle meist ein sekundärer Thrombus ansiedelt.

Thrombose der unteren Hohlvene ohne primäre Kompression kommt vor bei marantischen Individuen, was bei der oberen Hohlvene wohl zu den äußersten Seltenheiten gehört, bei der unteren Hohlvene aber sehr häufig vorkommt; sie wird oft nicht erkannt, weil die Schwäche des Herzens meistens die Bildung eines Collateralkreislaufes nicht mehr gestattet. Wie unten ausgeführt wird, ist dieser aber zur Diagnose unumgänglich notwendig.

In die Gruppe der Thromben infolge Marasmus müssen wohl auch die Cavathrombosen bei Lungentuberkulose gerechnet werden, wie sie sich in der Literatur finden (Ruge und Hierokles 23). Andere Ursachen für autochthone Cavathrombose sind wie bei der Cava superior Endotheliome (Unruh 27), Sarkom der Venenwand (Perl 21), lokale Phlebitis (Robin).

Auch nach und bei Infektionskrankheiten wie Pneumonie (Marth 16), Influenza, Scharlach, Gelenkrheumatismus u. a. sind autochthone Thrombosen der Cava inferior beobachtet worden. Löwenberg (14) und Weinberger (28) haben Thrombose der Cava inferior bei Chlorose beschrieben. Auch Huels (8). Auch bei Anämie und Gicht sollen sie vorgekommen sein.

Daß der Verschluß der Cava inferior auch an-

geboren sein kann, zeigt ein Fall, den Warren beschrieben hat (Krauß), bei dem der angeborene Verschluß der Cava an ihrer Zwerchfellmündung saß.

Für die Entstehung einer fortgeleiteten Thrombose in der Cava inferior sind die Bedingungen die denkbar günstigsten. Sind ja doch die Schenkelvenen diejenigen Venen des Körpers, die am häufigsten von einer Entzündung betroffen werden.

Fortleiten können sich die Thromben besonders von den Schenkelvenen, von den Vv. hypogastricae, renales, spermaticae, Vv. saphenae etc. (Rissom 22).

Frauen im Puerperium sind besonders der Gefahr der Phlebitiden und damit der fortgeleiteten Thrombose ausgesetzt; stehen ja auch die Uterinvenen in dieser Zeit dem Eingang entzündlicher Keime völlig offen.

Bestehender Marasmus wird natürlich die Bildung einer fortgeleiteten Thrombose der Cava sehr begünstigen, da bei der schwachen Herzkraft die Thrombophlebitiden erfahrungsgemäß leichter zentral vorwärts schreiten, als bei einer gesunden Herzkraft. Inwieweit jedesmal bei marantischen Individuen der Marasmus allein oder noch andere Momente wirken, ist nicht immer festzustellen; doch ist im allgemeinen daran festzuhalten, daß für die Bildung eines Thrombus immer mehrere Vorbedingungen im Verein nötig sind: Veränderung des Blutes, Veränderungen in der Blutströmung und Veränderungen an der inneren Gefäßwand. (Aschoff 32).

Thrombosen nach Traumen an den Beinen (Curschmann 5, Willerding 30, Bohm 30, Landois 11) sind so erklärt worden, daß sich in einer durch das Trauma geschädigten Vene in der Peripherie ein Thrombus bildet und schließlich durch Apposition bis zur Cava aufsteigt. (Bohm.)

Die Folgeerscheinungen des Verschlusses der Cava inferior sind ganz verschiedene, je nach Sitz des

Thrombus, je nach Ausdehnung desselben, je nach der Kürze der Zeit, in der er sich entwickelt, und je nach der Größe der Herzkraft.

Nach der Höhe des Verschlusses wird sich der Collateralkreislauf richten und nach ihm die Prognose. Wenn der Thrombus sich über eine in die Cava mündende Vene eines wichtigen Organs ausdehnt, so wird dies den Fall bedeutend komplizieren. Die Entstehungszeit ist für die Entwicklung eines ausreichenden Collateralkreislaufes und die Entstehung von Ödemen von großer Wichtigkeit. Die mangelnde Triebkraft des Herzens bei Marantischen macht die Entwicklung eines Collateralkreislaufes unmöglich wegen der Abnahme der Stromenergie. Daß ein teilweiser Verschluß der Cava oft mit keinen oder sehr geringen Erscheinungen vor sich geht, ist selbstverständlich. Die gewöhnlichen Erscheinungen der Thrombose der Cava inferior tragen zum großen Teil denselben Charakter wie beim Verschluß der Cava superior. Es treten Ödeme auf, zuerst der Extremitäten, dann der ganzen unteren Körperhälfte, die ödematösen Teile sind cyanotisch verfärbt und durch die Cyanose und Ödeme scharf abstechend gegen die gesunde obere Körperhälfte. Der Übergang ist sehr plötzlich. Wie bei der Thrombose der oberen Hohlvene beginnt oft das Ödem erst an einer Extremität, um dann erst die andere Extremität und später den ganzen unteren Körper zu befallen. In vereinzelten Fällen bleibt das Ödem einseitig und bietet dann der Diagnose Schwierigkeiten. Dafür gibt Schlesinger (24) viererlei Möglichkeiten:

1. Wenn schon in früherer Zeit etwa infolge einer Phlebitis ein Verschluß der V. iliaca stattgefunden hat und das venöse Blut auf anderen Wegen dem oberen Abschnitt der unteren Hohlvene oder dem Herzen zuströmt.

2. Wenn die Thrombose der Hohlvene von dem Verschluß einer V. iliaca fortgesetzt ist und der Thrombus der V. Cava durch längere Zeit nur wandständig bleibt, so daß das Blut des anderen Beines zum Teil durch die Cava, zum Teile auf dem Wege rasch sich erweiternder Collateralen zum Herzen sich entleert.

3. Wenn von vorneherein so mächtig entwickelte Nebenbahnen für den Abfluß des venösen Blutes aus den unteren Extremitäten bestanden, daß sogar die Verlegung der V. iliaca keine hochgradige Stauung im venösen Systeme des betreffenden Körperabschnittes hervorrufen konnte.

4. Außer diesen drei Möglichkeiten wäre auch die Existenz einer gedoppelten unteren Hohlvene denkbar, von denen einmal nur die eine verschlossen werden könnte.

Im weiteren Verlauf der Folgeerscheinungen entwickelt sich der Collateralkreislauf, der wie schon oben erwähnt, von Sitz und Ausdehnung des Verschlusses abhängt, und dessen verschiedene Entwicklungsmöglichkeiten weiter unten behandelt werden sollen. In allen Fällen, die sehr langsam verlaufen, oder bei denen die Vene dauernd verschlossen bleibt, entwickeln sich sehr reichliche Venen an den Beinen und an der unteren Rumpfhälfte. Besonders auf der vorderen Bauchwand sind die Venenzeichnungen derart, daß sie auf einen ausgedehnten Collateralkreislauf zwischen oberer und unterer Hohlvene hinweisen. (Bresler 4, Lipmann Wulf 12.) Die Bauchorgane sind vergrößert und hyperämisch, infolgedessen wegen der Stauung im Darmtraktus Erbrechen und Diarrhöen, die meist bei den Fällen, die in der Literatur beschrieben sind, nie fehlen. In den Fällen Bäunlein und Moretti fehlen sie nicht nur nicht, sondern in beiden Fällen ist offenbar Stuhlverstopfung vorhanden.

Infolge Überfüllung des Cava superior-Gebietes können Hydrothorax und Lungenödem entstehen.

Simmonds (26) hat nachgewiesen, daß bei der Cavathrombose nicht immer Ödem aufzutreten braucht. Er zeigt an verschiedenen Fällen, daß das Ödem nur auftritt, wenn der Verschluß rasch zustande kommt, daß aber bei langsam entstehendem Verschluß Zirkulationsstörungen ausbleiben, und nur eine enorme Ektasie der Bauchhautvenen, welche die Verbindung zwischen oberer und unterer Hohlvene vermitteln, darauf hinweisen, daß der Abfluß aus den unteren Extremitäten und aus der unteren Körperhälfte zum Herzen gehemmt ist.

Komplikationen beim Verschluß der unteren Cava kommen ziemlich häufig vor. Sitzt ein Thrombus vor der Einmündung der Nierenvene, so gibt es in der Niere Infarkte; ja, es kann selbst eine ganze Niere infarziert sein. (Willerding.) Die klinische Folge davon sind Harnverminderung, Blut und Eiweiß im Urin. Wenn beide Nierenvenen betroffen sind, ist die Prognose absolut infaust.

Bei einem Verschluß der Lebervenen tritt nach Romberg eine bedeutende Pfortaderstauung auf mit Ascites und Milzschwellung in der Folge. Löwenberg beschreibt einen Fall, bei dem Leber- und Nierenvene bei einer Thrombose der Cava inferior verschlossen waren.

Bei der reichlichen Anastomosenbildung der Venen des Rumpfes und der Eingeweide gibt es natürlich vielerlei Variationen der Collateralen. Krauß hat die Möglichkeiten des Collateralkreislaufes ziemlich erschöpfend zusammengestellt. Nach ihm treten folgende Venen für den Collateralkreislauf ein:

1. Bei Verschließung vom Atrium bis unmittelbar an die Bifurkation: Vv. lumbales, Vv. epigastricae und Vv. mammariae.

2. Verschließung von der Bifurkation bis unter die Einmündung der Vv. renales: Vv. epigastricae, V. azygos, Vv. lumbales, mammariae, V. circumflexa ilei, Vv. renales, spermaticae, iliacae, V. hemiazygos, Vv. diaphragmaticae, mesentericae, spinales, thoracicae, saphenae, haemorrhoidales, V. ileocolica, coecalis, V. colica dextra et media, lienalis, Vv. ileolumbales und der Restkanal der Nabelvene.

3. Verschließung von der Bifurkation bis über die Vv. renales, letztere mitbeteiligt: V. azygos, Vv. mammariae, epigastricae, lumbales, renales, V. hemiazygos, Vv. intercostales, diaphragmaticae, Nierenkapselvenen, V. hepatica, V. mesenterica und Plexus lumbovertebralis.

4. Verschließung von Bifurkation bis über die Vv. hepaticae: V. azygos, Vv. epigastricae, V. hemiazygos, Vv. mammariae und diaphragmaticae, Vv. hypogastricae, Restkanal der Nabelvene und Leberkapselvenen.

5. Bei Verschluß vom Atrium bis zu den Nierenvenen (letztere verstopft): V. portarum, Vv. hepaticae, intercostales, diaphragmaticae und Vv. coronariae. Vv. epigastricae, Vv. thoracicae, axillares, V. azygos und hemiazygos.

6. Bei Verschluß vom Atrium bis zu den Lebervenen: Caput Medusae und Kommunikationen zwischen Vv. epigastricae, mammariae, V. azygos, circumflexa ilei und V. thoracica. Kaestner (9) beschreibt einen Fall, in dem die fehlende Cava durch die erhalten gebliebenen hinteren Kardinalvenen ersetzt wurde; sie werden natürlich auch, wenn sie noch persistieren, gegebenenfalls bei einem eintretendem Verschluß der Hohlvene den Collateralkreislauf mit übernehmen.

Bei allen Arten des Verschlußsitzes sind nach dem

Obigen die Epigastricae ständig beim Collateralkreislauf beteiligt und deshalb ist ihr Hervortreten auf der Haut zur Diagnose eines Cavaverschlusses sehr wichtig. Doch muß die Wahrscheinlichkeit zugegeben werden, daß bei besonders reichlichen Venenanastomosen der Verschluß der Cava inferior, selbst der vollständige, übersehen werden kann, wenn die oberflächlichen Venen einmal nicht zum Collateralkreislauf herangezogen werden, weil die Anastomosen der tieferen Venen so reichlich sind, daß bei einer langsamen Entwicklung des Cavaverschlusses eine geringe Erweiterung genügt, um den abgeschnittenen Weg zum Herzen wieder herzustellen. Ein teilweiser Verschluß der Cava wird natürlich dementsprechend häufiger ohne Erscheinungen bleiben. Nach Willerding sollen auf 2500 Sektionen 5 Thrombosen der unteren Hohlvene kommen, also $^1/_5$ Prozent, eine Prozentzahl, die diejenige der klinischen Statistiken weit übertrifft. Dieses Mißverhältnis findet seine Erklärung in den obigen Erwägungen und in der Tatsache, daß beim Marantischen, besonders kurz vor dem Exitus, wie früher erwähnt, die Thrombose meist ohne Erscheinungen verläuft. Differentialdiagnostisch kommen in Betracht die allgemeine Stauung infolge von Herz- und Nierenaffektionen und Pfortaderstauungen. Die Stauung als Folge von Herz- und Niereninsufficienz hat allgemeine Ödeme, und die Cyanose, wenn sie vorhanden, ist allgemein über den Körper verteilt, besonders aber in sämtlichen peripheren Teilen des Körpers ohne besondere Venenzeichnung. Diese Stauung ist also leicht von dem eben geschilderten Bild der Stauung der Cavathrombose zu trennen. Bei der Pfortaderstauung finden wir immer Ascites; ein Ödem der Beine dabei ist höchstens sekundärer Natur. Außerdem ist der Collateralkreislauf, das bekannte Caput Medusae, so typisch, daß er nicht mit der collateralen Bildung bei Cavathrombose verwechselt werden kann. Schwierigkeiten in der Diagnosenstellung

können dann eintreten, wenn das Ödem einseitig bleibt, und eine von den Möglichkeiten, die Schlesinger angibt, zutrifft. Dann kann eine Cavathrombose von einem lokalen Prozeß einer V. iliaca nur dann unterschieden werden, wenn auch die Bauchhaut von dem Ödem ergriffen ist, und Collateralen beiderseits sichtbar sind, im Urin Blut oder Eiweiß ist, oder Blutungen aus Magen und Darm eine Stauung dort anzeigen. Auch das Vorhandensein einer Varicocele weist auf Stauung im Gebiet der Vv. spermaticae und damit der Cava hin und kann differentialdiagnostische Dienste leisten.

Aus dem ganzen eben entworfenen Bild des unteren Cavaverschlusses und besonders seines Collateralkreislaufes geht hervor, daß die Prognose keine schlechte genannt werden darf. Wenn die die Thrombose auslösende Krankheit die Prognose trübt, so ist dies eine Sache für sich. Schlecht ist die Prognose des Cavaverschlusses dann, wenn durch Nierenvenenverschluß die Nieren stark geschädigt, eventuell nekrotisch werden, wenn die Lebervenen verschlossen werden und bleiben, besonders aber dann, wenn der Collateralkreislauf sich nicht so ausbildet, daß die eben nötige Menge Blut von der Cava inferior zum Herzen zurückströmen kann. Meist entwickeln sich aber die Collateralen in geradezu verschwenderischer Weise.

Willerding beschreibt einen Fall, bei dem die thrombosierte V. cava auf die Arteria mesenterica drückte und so eine Ischämie, nachfolgende Nekrose des Darms und damit den Tod herbeiführte. Eine große Gefahr besteht bei einem Thrombus darin, daß sich ein Stück losreißt und Lungenembolie verursachen kann.

Außer der Möglichkeit, daß die Vene verschlossen bleibt, und der Collateralkreislauf die ganze Zirkulation übernimmt, kann die Vene wieder wegsam werden, ent-

weder dadurch, daß eine komprimierende Ursache, z. B. durch Operation, wegfällt, daß ein Thrombus sich loslöst und dadurch dem Blut die Bahn wieder freimacht, oder aber daß der Thrombus kanalisiert wird. Neigung zur Kanalisation sollen nach Romberg besonders die marantischen Thromben haben.

Neißer (18) schreibt den Cavathrombosen, die ihre Entstehung einem Ulcus cruris oder einem Trauma verdanken, die beste Prognose zu.

Offergeld (19) hat Unterbindungsversuche der Cava inferior an Hunden, Katzen und Kaninchen gemacht, die aber zu keinem verwertbaren Resultat führten. Von den 6 Unterbindungen der Cava inferior, die er in der Weltliteratur findet, verliefen nur 2 letal, also 33 1/3 Prozent.

Die Therapie ist ziemlich machtlos, wenn sie nicht z. B. eine komprimierende Ursache beseitigen kann, und auch dies hat nur dann meist für die Wiedergangbarmachung der Cava einen Erfolg, wenn nicht schon sekundäre Thrombose eingetreten ist. Die Chlorose wird spezifisch behandelt. Vor allem wird man bei einer Thrombose den Patienten hoch lagern, um ihn möglichst vor einer Embolie zu schützen.

Vor den von mir nachstehend zu beschreibenden Fällen will ich zwei Fälle von Cavathrombose aus der Literatur zitieren, die von den Fällen, die ich in der Literatur fand, den nachfolgenden im Verlaufe am ähnlichsten sind.

Krauß beschreibt einen Fall von Sarkom bei einem 29jährigen Mann, der am 26. Juli 1892 in die Tübinger Klinik aufgenommen wurde. In der Anamnese erfährt man, daß der Patient eine Schwellung des Halses, dann des Kopfes und der Brust bemerkte. Er wurde kurzatmig, auch stellte sich heftiger Husten ein. Kragenweite früher 36, jetzt 45 cm. Reißen in den Ohren.

Status: Gesicht stark gedunsen, cyanotisch, Augenlider geschwollen, Hals mit Struma sehr dick, mit stark gefüllten nicht pulsierenden Venen, die sich auch auf der Brust und den Oberarmen zeigen.

Lungengrenzen normal, Atmen vesikulär, teilweise auch unbestimmt mit trockenen Rasselgeräuschen.

Herz: Töne rein, leise.

Puls: 78 pro Minute.

Arteriae radiales gleich stark pulsierend.

Leber und Milz ohne Befund.

Im Abdomen keine freie Flüssigkeit, keine Ödeme der Beine.

Stuhl regelmäßig, kein Eiweiß und Zucker im Urin. reichlich schleimig eitriges Sputum.

Keine Temperatursteigerung.

Blaues gedunsenes Gesicht.

Ausgedehnte Venen auf der Brust, dem Rücken und den Oberarmen; einige Venenäste verlaufen über Brust und Bauch abwärts bis zur Inguinalgegend.

Unter Vermehrung der Atemnot erfolgt der Exitus 29. 7. 1892. Sektionsbefund: Ödeme der oberen Körperhälftenhaut, keine sichtbaren Schwellungen der Hautvenen am Hals und Gesicht. Fingerspitzen ausgesprochen cyanotisch. Blut in den Vv. jugulares ext. med. dünn und flüssig. Das Mediastinalsarkom war in die Trachea eingewuchert. Die rechte Hälfte des Tumors hat den Truncus anonymus mit Art. subclavia und Carotis dextra vollständig in sich eingemauert, ebenso die V. cava superior. Sie ist bis zur Vereinigungsstelle der V. jugularis dextra und subclavia durch die Tumormasse, die von allen Seiten her in ihre Wand eingedrungen ist, stark komprimiert und zu einem schmalen Spalt reduziert. Die Tumormassen sind nicht ganz ins Venenlumen durchgewachsen, doch nahe zu

den inneren Schichten der Intima vorgedrungen. Keine thrombotischen Ablagerungen in der Vene. Herz- und Klappenapparat normal. Milz fest und blutreich. In den Nieren Tumormetastasen. Magen: Schleimhaut geschwollen, zahlreiche Hämorrhagien, Darmschleimhaut stellenweise hyperämisch.

Weinberger (28): Thrombose der V. cava inferior bei schwerer Chlorose mit Heilung.

Einundzwanzigjähriges stark chlorotisches Stubenmädchen kommt mit Klagen über Schwellung des linken, später des rechten Beines, verbunden mit heftigen Schmerzen in beiden Unterschenkeln. Dann traten Schmerzen zuerst in der linken, dann rechten Bauchseite auf, sowie profuse, schleimig-wässerige Stühle, Fieber, Schwindel und wiederholtes Erbrechen, Herzklopfen und Atembeschwerden seit 5—6 Wochen. Starke Beschwerden von seiten des Magens, Aufstoßen und häufiges Erbrechen.

Es besteht ausgesprochene Cyanose und hochgradiges Ödem der ganzen unteren Körperhälfte bis etwa bis zum Nabel.

Am Oberschenkel allenthalben Venennetze, besonders gegen die mediale Seite in der Fossa ovalis verlaufend. Am Unterschenkel keine Venennetze. Bauchwand ebenfalls stark ödematös, und beiderseits symmetrisch verlaufende Venen in der Bauchhaut.

Kein Albumen, also muß die Thrombose nicht bis zur Nierenvene gehen.

Herz war ziemlich unverändert, so daß man nicht an marantische Thrombose denken kann. Es ging auch kein Partus und Phlebitis voraus. Keine Varicen. Es handelt sich also um einen Fall von autochthoner Thrombenbildung. Erfolg durch Eisen- und Arsendarreichung.

Kerl, Heinrich, verwitweter Steindrucker, 37 Jahre alt, wird vom Arzt 16. 8. 1910 mit der Diagnose „Lungensarkom“ ins Krankenhaus geschickt. Er gibt anamnestisch folgendes an: Vor 10 Jahren Pneumonie. Vor 6 Jahren Gonorrhoe und Lues. Seit 6 Wochen befindet sich Patient in ärztlicher Behandlung. Seit 8 Wochen klagt er über heftigen Husten mit weiß-gelblichem Auswurf, besonders frühmorgens. Keine Nachtschweiße. Vor 14 Tagen hatte Patient einen Ohnmachtsanfall. Er ist in letzter Zeit nicht abgemagert; bemerkt im Gegenteil, daß er um den Hals herum stärker geworden sei. Die Hauptklagen des Patienten sind die über immer stärker werdende Atemnot. Appetit ist mäßig, Stuhlgang geregelt. Der Schlaf ist sehr schlecht, teils wegen der Atemnot, teils wegen „nervöser Schlaflosigkeit“.

Status präsens:

Mittelgroßer Mann in gutem Ernährungszustand, Pupillen sind gleich und mäßig weit, reagieren auf Licht und Konvergenz.

Muskel- und Sehnenreflexe sind normal auslösbar.

Rachenschleimhaut etwas gerötet.

Haut des Gesichts und der Brust bis ungefähr Körpermitte etwas cyanotisch verfärbt, Gesicht etwas gedunsen.

Die Venen am Hals sind erweitert, pulsieren nicht.

Die Hautvenen über der Brust sind deutlich sichtbar und scheinen auch erweitert. Verschiedene verlaufen beiderseits bis zur Schulter, wieder andere mehr der Achselhöhle zu, wo sie nicht mehr so deutlich hervortreten.

Die rechte Brustseite ist etwas vorgewölbt.

Die Gegend in der Höhe der zweiten Rippe in der Mamillarlinie auf der rechten Brustseite und auf dem

Rücken die Gegend rechts in der Höhe des 3.—4. Lendenwirbels in der Skapularlinie ist auf Druck schmerzhaft. Über beiden Lungen schlechter Schall.

Links hinten oben Schallverkürzung bis 8. Brustwirbel.

Links vorne bis Herzdämpfungsgrenze.

Über der linken Spitze hat das Atemgeräusch bronchialen Charakter, über dem übrigen Lungengebiet Giemen und Ziehen.

Rechts hinten oben Dämpfung bis 7. Brustwirbel.

Rechts vorne oben Dämpfung bis 3. Intercostalraum.

Über der Spitze bronchiales Atemgeräusch.

Rechts vorne Atemgeräusch fast aufgehoben.

Herzgrenzen: Spitzenstoß liegt 1 Querfinger innerhalb der Mamillarlinie, im 5. Intercostalraum fühlbar.

Linke Grenze der absoluten Herzdämpfung liegt 1 Querfinger innerhalb der Mamillarlinie. Nach rechts und oben läßt sich die Herzdämpfung nicht abgrenzen, da sie hier in eine Dämpfung übergeht, die sich unbestimmt abgrenzbar nach rechts fast bis zur rechten vorderen Axillarlinie und oben bis zur rechten Clavicula erstreckt.

Über dem Herzen sind keinerlei Geräusche zu hören.

Die Herztöne sind rein, Aktion ist regelmäßig, nicht beschleunigt.

Nirgends ist Schwirren zu hören; es ist keine sichtbare Pulsation auf Brust oder im Jugulum zu sehen, auch außer Spitzenstoß keine zu fühlen. Puls ist weich, regelmäßig, Radialpuls auf beiden Seiten gleich.

Leberdämpfung reicht in der Mamillarlinie 3 Querfinger breit unter den rechten Rippenbogen.

Abdomen nirgends druckempfindlich.

Rechtseitiger Leistenbruch, etwa apfelgroß ins Scrotum hineinragend.

Extremitäten: Arme und Hände beteiligen sich an der leichten Cyanose des Oberkörpers, untere Extremitäten sind ohne Befund.

Genitalien: An der Glans des Penis befindet sich eine zirka 5 Pfennigstück große alte Ulcusnarbe.

Wassermann positiv.

Im Urin kein Eiweiß, kein Zucker.

Das Gewicht des Patienten betrug beim Eintritt 58,7 kg.

Temperatur 37,4° in der Achselhöhle gemessen.

Diagnose: Mediastinaltumor mit Kompression der V. cava superior.

Die Röntgenaufnahme des Thorax am 17. 8. zeigt einen Schatten, dessen linke Grenze 1½ Querfinger links vom linken Sternoclaviculargelenk beginnt und von der Höhe der 4. Rippe als Herzschattengrenze bis zum Zwerchfell verläuft.

Rechts überragt der Schatten die Clavicula um 1 Querfinger. Rechte Grenze beginnt zwischen mittlerem und medialem Drittel der Clavicula, verläuft in Höhe der 4. Rippe 1½ Hand breit rechts der Medianlinie und geht 3 Querfinger breit rechts von der Medianlinie in den Zwerchfellschatten über. Der Übergang vom Schatten zum hellen Lungengewebe ist nicht scharf, sondern etwas zerflattert.

Bei der Durchleuchtung sieht man keine Pulsation im oberen Teil des Schattens, nur die Pulsation des Herzens ist deutlich.

Es wird eine Arsentherapie eingeleitet und zwar täglich 3mal 1 Pille à 0,002 Acid. arsen. Codein gegen den starken Hustenreiz. Gegen die Schlaflosigkeit des Patienten Veronal 0,5 g abends.

22. 8. Patient atmet sichtlich von Tag zu Tag erschwerter. Er klagt seit einigen Tagen über Schmerzen

in der Brust. Steigerung der Arsendosen von 3mal täglich 1 Pille auf 3mal täglich 2 Pillen, Brustwickel, Gewicht 58,2 kg, Temperatur 37,2°; auch bisher hat Patient nicht gefiebert.

25. 8. Die Schmerzen auf der Brust nehmen mit der Atemnot langsam aber stetig zu, Temperatur 37,1°.

29. 8. Wegen vermehrter Schmerzen wird Patient 1 Morphiumpulver à 0,02 g verabreicht. Die Cyanose des Oberkörpers scheint stärker zu werden. Deutlich ist jetzt eine Gedunsenheit und Cyanose des Gesichts; besonders die Ohren sind dunkel cyanotisch und fühlen sich kühl an. Gewicht 58,0 kg, Temperatur 37,2°.

Die Dämpfung über der Brust hat sich etwas vergrößert und ist vor allem nach der Axillarlinie zu intensiver geworden. Keine Pulsation, kein Schwirren.

31. 8. Neuerliche Röntgenaufnahme und Durchleuchtung zeigt deutlich ein seit der letzten Durchleuchtung rapides Wachsen des Schattens: die linke Grenze des Schattens hat sich wenig verändert, nur sind seine Konturen etwas schärfer geworden. Nach rechts hat sich der Schatten stark verbreitert und zwar reicht er jetzt oben bis zur Mitte der Clavicel. In der Höhe der 4. Rippe reicht er 2 Hand breit nach rechts von der Medianlinie und geht dann 3 Querfinger breit von der Medianlinie entfernt in den Zwerchfellschatten über. Er hat sich also nur nach rechts oben verbreitert.

Bei der Durchleuchtung ist wiederum keine Pulsation des Schattens zu sehen, so daß trotz der jetzt etwas schärferen Konturen bei der Diagnose Mediastinaltumor verharrt wird, zumal da andere Zeichen für Aneurysma vollständig fehlen. Auch das rapide Wachsen und die normale Herzgröße würden gegen die Annahme eines Aneurysma sprechen, wenn auch hinwiederum die Anamnese — Lues — für ein Aneurysma spricht. Temperatur 37,1°.

5. 9. Die Atemnot wird ständig stärker; heute läßt sich leichtes Ödem der Brust, des rechten Armes und der rechten Hand konstatieren, Gewicht 57,7 kg, Temperatur 36,8°.

7. 9. Das Ödem ist auf der Brust und am rechten Arm stärker geworden. Linker Arm und Handrücken beginnt jetzt ödematös anzuschwellen. Die Venen über der Brust sind deutlicher geworden. Vor allem treten jetzt zahlreiche kleine cutane Venen hervor, von denen einzelne thrombosiert erscheinen.

8. 9. Beide Arme sind jetzt gleich stark ödematös geschwellt. Das Anasarca über Brust und Rücken ist stärker geworden. Die Atemnot ist jetzt so beängstigend geworden, daß dem Patienten durch Sauerstoffinhalation Erleichterung geschafft werden muß.

9. 9. Die ganze obere Körperhälfte vom Nabel aufwärts ist dunkelcyanotisch und ödematös, während die untere Körperhälfte völlig normal gefärbt ist, und zwar ist die Grenze, wo die Cyanose in die normale Hautfarbe übergeht, ziemlich scharf um den ganzen Rumpf herumgehend. Die Venen auf der Brust und die Halsvenen sind noch weiter geworden. Die Jugularvenen sind fast kleinfingerdick prallgespannt ohne Pulsation. Zeitweise hat Patient blutigverfärbten Auswurf mit Herzfehlerzellen. Sarkomzellen werden nicht gefunden. Herztöne sind leise, rein, Aktion regelmäßig. 85 pro Minute, Temperatur 38°.

12. 9. Der Lufthunger des Patienten hat das Äußerste erreicht, auch Sauerstoff verschafft ihm nur geringe und ganz kurze Linderung in seinen Erstickungsgefühlen. Liegen ist dem Patienten schon seit 3 Tagen wegen der Atemnot unmöglich. Seit 6. 9. hat Patient stärkere Morphiumdosen erhalten. Die obere Körperhälfte ist jetzt dunkelblau und prall ödematös. Kopf und Hals haben durch das Ödem und die Cyanose ein

unförmliches Aussehen bekommen; die Bulbi scheinen weit aus den Höhlen hervorgedrängt, Gewicht 61,5 kg. Die V. cava scheint jetzt entweder fast völlig komprimiert oder thrombosiert zu sein.

14. 9. Unter zunehmender Atemnot erfolgt der Exitus letalis, nachdem Patient ständig bei Bewußtsein geblieben war.

Patient hatte während seines Krankenhausaufenthaltes nie Durchfälle. Nur 2 Tage lang Temperatursteigerung; am 8. 9. 38,3°. 9. 9. 38°. Bemerkenswert ist, daß Patient am 8. 9. zum erstenmal Sauerstoff erhielt.

Die Leiche kam zum pathologischen Institut mit der Diagnose: Tumor (Sarkom) des Mediastinums mit konsekutiver Thrombose der V. cava superior.

Sektionsbefund: Path. anat. Diagnose: Großes Aneurysma der Aorta ascendens und des Arcus aortae auf Grundlage einer vorgeschrittenen spezifisch syphilitischen Aortitis. Parietale Kompressionsthrombose der Cava superior und zentrale Kompressionsatelektase des rechten Oberlappens. Rechtseitige Spitzenverwachsung, Stauung in den Unterleibsorganen.

Allgemeine Übersicht: Mittelgroße männliche Leiche. Obere Rumpfhälfte einschließlich Kopf und Arm ist ausgesprochen ödematös und blaurot gefärbt. Untere Körperhälfte blaß. Der Übergang von der Cyanose zur blassen Hautfarbe ist kleinhandbreit über Nabelhöhe und zwar ziemlich unvermittelt.

Auf der Brust sind ganz oberflächliche Venektasien und tiefere, deutlich hervortretende Venengeflechte; einige gehen auf den Arm über; einige scheinen sich aber auch nach unten, der Leistengegend zu, fortzusetzen.

Fettpolster über Bauch und Brust kräftig entwickelt.

Die Leber überragt den Rippenbogen um 3 Querfingerbreite. Das ziemlich fettreiche Netz bedeckt schürzenförmig die rötlich-grauen Darmschlingen. In der Bauchhöhle ist keine freie Flüssigkeit. Rechtseitige Leistenhernie.

Brusthöhle: Fett und Muskulatur über der Brust ausgiebig ödematös. Man sieht wie der mediale Rand der rechten Lunge im unteren Drittel die Knorpelknochengrenze der Rippen überragt, während der Lungenrand in seinen oberen zwei Dritteln von dem unten zu beschreibenden Aneurysma zurückgedrängt und mit ihm verwachsen ist. Die linke Lunge ist vorne und hinten frei beweglich. Die rechte auch hinten oben zu fest verwachen. Die Pleurahöhle beiderseits, vor allem links, ist ziemlich ausgiebig mit hellem klarem Serum gefüllt. Der Herzbeutel liegt in breiter Ausdehnung frei und ist ziemlich ausgiebig von Fettgewebe bedeckt, während sich von der Basis des Herzbeutels nach rechts hinüber gegen das Schlüsselbein zu eine schwartige Masse hinüberstreckt. Der Herzbeutel enthält eine geringe Menge heller klarer Flüssigkeit. Die anliegenden Lungenteile klein und unregelmäßig kollabiert. Der linke Oberlappen zeigt ein lufthaltiges sehr blasses, trockenes Gewebe ohne Besonderheiten. Der Unterlappen ist überall blaß, trocken, lufthaltig, und ein ähnliches Verhalten weist auch der rechte Oberlappen auf. Nur die Hinterseite ist durch das zu beschreibende Aneurysma stark verdrängt; der Luftgehalt stark vermindert. Farbe dunkelrot; atelektatische Verdickung. Der Mittellappen ist klein, blaß und derb. Der Unterlappen zart und lufthaltig.

Ösophagus blaß, Trachea gleichfalls anämisch und mit geringer Menge blutigen Schleims überzogen.

Bronchialdrüsen sind klein und blaß. Das Herz klein, auf alle Fälle nicht vergrößert, sehr schlaff und

von einer geringen Fettschicht überzogen. Der rechte Ventrikel enthält zähen Cruor. Lumen weit, Wand dünn. Auch der rechte Vorhof enthält reichlich Cruor. Die V. cava superior ist eng und es findet sich an ihrer vorderen Seite, welche außerordentlich fest und gleichmäßig mit der schwielig verdickten Wand des Aneurysmas verwachsen ist, eine etwa 3 cm lange flache, polsterförmige Verdickung der Intima als Ausdruck einer inveterierten parietalen Cavathrombose vor. An dieser Stelle ist das Lumen der V. cava superior besonders stark verengt. Linker Ventrikel ist leicht athrophisch dünn. Die Herzspitze ist leicht eiförmig abgerundet. Endokard und Klappenapparat, insbesondere die Aortenklappen, sind vollkommen zart und durchscheinend. Das Aortenlumen hat im aufgeschnittenen Zustand an den Aortenklappen eine Weite von etwas über 7 cm. Kurz oberhalb der Aortenklappen beginnt sich die Aorta sehr erheblich aneurysmatisch zu erweitern und zwar reicht diese namentlich nach rechts hingerichtete Ausbuchtung der Aorta, welche fast 2 Faust groß ist, bis über die Abgangsstelle der großen Arcusgefäße herunter, so daß demnach der ganze Anfangsteil einschließlich des Bogens in die aneurysmatische Ausbuchtung einbegriffen ist.

Im ganzen Bereich der Ausbuchtung bietet sich das Bild der syphilitischen Aortitis dar. Die Innenfläche ist überall unregelmäßig verdickt, wobei sich zwischen den Verdickungen überall unregelmäßige rinnenförmige Vertiefungen und narbige Einziehungen vorfinden. Gleichzeitig finden sich, namentlich an der rechten Seite der Aorta, große stark im Zerfall begriffene plattenförmige und polypös vorspringende Thromben vor.

Die Abgangsstelle der Kranzgefäße leicht verengt. Die Kranzgefäße selbst im allgemeinen zart. Jenseits der großen aneurysmatischen Ausbuchtung wird die

Aorta wieder sehr eng und befindet sich im Zustand eines mäßig vorgeschrittenen Atheroms.

Bauchhöhle: Leber ist klein, derb und blutreich. In der Gallenblase ist eine geringe Menge von grünlicher Galle. Milz von entsprechender Größe, weich und schlaff. Die Nieren klein und ziemlich gleichmäßig serös gestaut. Magen klein, kontrahiert, faltenreich und blaß. Blase kontrahiert, Hoden weich und wie die obigen Organe o. B.

Seibold Peter, verheirateter Arbeiter, 32 Jahre alt. Eintritt ins Krankenhaus Nürnberg 14. 9. 08.

Anamnese: Eltern leben und sind gesund. Als Kind hat Patient keine besonderen Krankheiten gehabt. Auch später will er nie krank gewesen sein. Früher litt Patient viel an Kopfschmerzen, in der letzten Zeit sind diese verschwunden. Vor 4—5 Wochen spürte Patient zuerst Atemnot bei Anstrengung. Die Atemnot wurde allmählich stärker. Vor 14 Tagen bemerkte Patient zum ersten Male Anschwellung im Gesicht; vor 8 Tagen ging er zum Arzt. Seit ein paar Tagen sind die Arme geschwollen. In der letzten Zeit hat Patient Schluckbeschwerden. Im Juni fiel es der Frau des Patienten schon auf, daß er Atembeschwerden hatte. Stuhl ist immer etwas verstopft.

Status präsens: Muskelkräftiger Mann in ausreichendem Ernährungszustand.

Kopf: Starke Cyanose, Ödem. Die Cyanose prägt sich besonders stark an den Ohren aus. Die V. frontalis gefüllt, ohne Pulsation.

Pupillen sind ungleich, rechts weiter als links. Zunge belegt, Lippen ödematös.

Hals: Venen sind stark gespannt, pulsieren nicht, rechts stärker gespannt als links.

Thorax: Ödem bis unter den Rippenbogen mit Venektasien, besonders rechts.

Perkussion: Dämpfung rechts vom zweiten Intercostalraum abwärts; nach rechts reicht die Dämpfung bis zur Axillarlinie im Bereich der 4. und 5. Rippe. Links geht die Dämpfung in die Herzdämpfung über.

Auskultation: Vorne leises Vesikuläratmen, nirgends bronchiales Atemgeräusch.

Herz: Töne sehr leise, kein Geräusch zu hören, die Aktion ist beschleunigt.

Abdomen: Im Epigastrium und am Rippenbogen rechts und links mehrere kleine Stellen, an denen sich die Stauung durch Venektasien bemerkbar macht.

Genitalien: Penis und Scrotum ödematös geschwollen.

Extremitäten: Rechter und linker Arm ist stark geschwollen, rechts stärker als links. Die Venen treten stark gefüllt hervor und kollabieren nicht beim Erheben der Arme.

Drüsenschwellung in der linken Achselhöhle.

Röntgendurchleuchtung: Bei der Durchleuchtung sieht man einen Schatten, der an der Grenze des mittleren und ventralen Drittels der Clavicula beginnt und schräg nach unten rechts gegen die rechte Mamillarlinie verläuft. Links reicht der Schatten auch bis zur Grenze zwischen ventralem und mittlerem Drittel der Clavicula, verläuft dann mit einem nach der Axillarlinie zu konvexen Bogen gegen die Mamilla. Die Punktion im vierten Intercostalraum war negativen Resultates, nur wenig Blut.

Urin: Kein Eiweiß, kein Zucker, Temperatur normal.

Diagnose: Tumor mediastinalis (Lymphosarkom) Thrombose der V. cava superior.

15. 9. Hämoglobinmessung ergab an oberer Körperhälfte 63 Prozent, an der unteren 51 Prozent. Tumor wird mit Arsen behandelt und mit Röntgenstrahlen bestrahlt. Zur Linderung der Beschwerden Morphium und Sauerstoffinhalationen.

18. 9. Die Cyanose auf der Brust hat zugenommen. Ektatische Venen treten deutlich hervor.

Ödeme der Brust, des Bauches und der Genitalien; keine Ödeme der Extremitäten. Starke Cyanose des Gesichts.

Im Blutbild sind viele polymorphkernige Leukocyten. Die Zählung der Blutkörperchen der oberen und unteren Körperhälfte ergab:

Obere Körperhälfte: Erytrocyten 8000000. Weiße Blutkörperchen: 14870.

Untere Körperhälfte (ödemfrei und nicht cyanotisch): Erytrocyten 4500000. Weiße Blutkörperchen 19800.

20. 9. Befinden unverändert, die Nacht verläuft relativ gut, gegen Morgen Atembeschwerden.

21. 9. Starke Cyanose des Gesichts. Schmerzen in der rechten Seite der Brust. Gegend dort druckempfindlich. Nachdem Patient nie gefiebert hat während seines ganzen Krankenhausaufenthaltes, erfolgt heute 21. 9. der Exitus. Die Behandlung bestand in Arsen. 4 Bestrahlungen mit Röntgenstrahlen; lindernd wirkten Sauerstoff und Morphium.

Sektionsprotokoll: Pathologisch-anatomische Diagnose: Sarkom des vorderen Mediastinums mit Einbruch in die Cava superior und konsekutive Thrombose der beiden Vv. innominatae, der Vv. jugulares communes, subclaviae nebst den sämtlichen Venen der beiden Achselhöhlen. Anasarka und venöse Hyperämie der gesamten oberen Thoraxhälfte. Lungenödem.

Allgemeine Besichtigung: Mittelgroße kräftige männliche Leiche mit Totenstarre und einigen Totenflecken.

Von der Stirn bis 3 Querfinger breit oberhalb des Nabels ist die Haut blau unterlaufen. Die Grenze dieser Verfärbung am Nabel ist scharf und erstreckt sich ringförmig um den Leib herum. Gesicht und Arme nehmen an der blauen Verfärbung teil. Phimose, Hydrops des Scrotums. Augen geschlossen. Mund ist leicht geöffnet. Zwischen den Zähnen etwas blutig verfärbter Schaum. Fettpolster über Brust und Bauch ziemlich kräftig entwickelt; über der Brust im Vergleich zum Bauch ist zweifelsohne das Fett blutreicher und gleichzeitig ausgiebig ödematös.

Muskulatur ist braunrot, trocken. Leber überragt handbreit den Rippenbogen. Magen ist kollabiert. Die Darmschlingen blaß, nicht gebläht. Venen an der großen Kurvatur des Magens überall strotzend gefüllt, aber nicht thrombosiert. Ebenso sind die Venen im kleinen Netz, sowie in den Gefäßarkaden des Colon transversum überall auffallend prall mit dunklem Blut gefüllt. Im Mesenterium überdies überall kleine, blasse, weiche Drüsen.

Brusthöhle: Rippenknorpel sind durchweg stark verkalkt. Nach Entfernung des Sternums sieht man, wie der größte Teil des Mediastinums ausgefüllt wird von einem mächtigen Tumor, welcher von der Incisura jugularis sterni bis zum Zwerchfell herunterreicht. Dieser Tumor schiebt sich von der Mittellinie an beiderseits der Lungenoberfläche folgend in die beiden Pleurahöhlen hinein, während er rechtsseitig auch über dem Herzbeutel nach abwärts herunterreicht. Herzbeutel reichlich mit heller, klarer Flüssigkeit gefüllt, stark nach links herübergedrängt.

Ebenso ist der linke Pleuraraum mit einer klaren, dunkelgelben Flüssigkeit gefüllt. Auch die rechte Pleurahöhle ziemlich ausgiebig mit demselben Serum gefüllt.

Herz und V. cava superior: Hierbei ergibt sich,

daß 6 cm oberhalb der Einmündungsstelle der Cava superior in den rechten Ventrikel die obere Hohlvene in 6 cm langer Ausdehnung durch das mächtige Sarkom vollkommen durchbrochen ist, während nach aufwärts zu die sämtlichen Gefäße, und zwar sowohl die beiden Hauptäste der Vv. anonymae, als auch die Vv. jugulares communes nebst den Vv. subclaviae und der V. thyreoidea bis weit gegen den Hals und Achselhöhle hinein vollkommen durch einen dunkelroten weichen Thrombus verschlossen sind.

Lungen: Der linke Oberlappen zeigt lufthaltiges Gewebe, er ist blaß, ziemlich trocken und sonst nicht weiter verändert. Vom Unterlappen ist die obere Hälfte lufthaltig, untere Hälfte ist vollständig luftleer und komprimiert. Rechter Oberlappen ist lufthaltig, blaß, ödematös. Im vorderen Abschnitte, über den sich die Geschwulst des Mediastinums zum Teil hinüberlegt, luftleer und komprimiert, ebenso wie die vordere mediale Hälfte des Mittellappens atelektatisch verdichtet ist. Unterlappen lufthaltig, blaß, trocken und nicht weiter verändert.

Herz: klein, schlaff. Rechter Ventrikel ziemlich ausgiebig mit dunkelrotem Speckgerinsel gefüllt. Lumen ist leicht erweitert, Wand schlaff und dünn. Linker Ventrikel enthält gleichfalls ziemlich reichlich dunkelrotes, teils flüssiges, teils locker koaguliertes Blut. Seine Höhle schlaff und erweitert, Wand dünn und schmächtig entwickelt. Klappenapparat und Endokard sind zart.

Bauchhöhle: Leber von entsprechender Größe, Schnittfläche blaß, Zeichnung normal. Die Milz ist klein, ziemlich fest, ihr Gewebe dunkelrot. Nieren von entsprechender Größe, spärlich von Fettgewebe durchsetzt. Gewebe ziemlich fest, derb und ziemlich gleichmäßig dunkel venös gestaut.

Magen und Darmkanal bieten keine nennenswerten Besonderheiten.

Karoline Bäunlein, verheiratete Arbeiterin, 35 Jahre alt, wird auf der weiblichen Phthisikerabteilung des Nürnberger Krankenhauses den 27. 6. 10 mit folgender Anamnese aufgenommen: Patientin hat 8 Partus durchgemacht, alle Kinder leben und sind gesund. Familienanamnese ergibt keine heriditäre Belastung. Im Februar 1909 war die letzte normal verlaufende Entbindung. Wenige Tage später erkrankte Patientin an Rippenfellentzündung und war damals ½ Jahr lang krank. Im März 1910 erkrankte Patientin in gleicher Weise wieder; sie hatte damals blutigen Auswurf. Seit 6 Wochen hat Patientin geschwollene Beine. Sie hustet seit der letzten Rippfellentzündung mit mäßigem Auswurf. Keine Nachtschweiße, keine Durchfälle. Stuhl ist regelmäßig.

Status: Patientin ist eine mittelgroße Frau in sehr reduziertem Ernährungs- und Kräftezustand. Rachen ist ohne pathologischen Befund. Pupillen reagieren auf Licht und Konvergenz; gleich weit.

Lungen: Über der ganzen Lunge deutlich ausgesprochene Dämpfung. Über beiden Oberlappen bronchiales Atemgeräusch. Rechts und links hinten vom 8. Brustwirbel ab abwärts absolute Dämpfung bis Grenze. Rechts vorne absolute Dämpfung von der 5. Rippe ab abwärts. Beim Aufrichten verschiebt sich die Dämpfungsgrenze nach oben bis zur 4. Rippe. Über den absolut gedämpften Partien ist der Pektoralfremitus aufgehoben.

Herz: Linke Grenze wegen des offenbar vorhandenen Hydrothorax schwer zu bestimmen. Anscheinend ist die Herzdämpfung nach links vergrößert. Spitzenstoß ist nicht fühlbar; rechte Grenze der absoluten Herzdämpfung ist Mitte Sternum. Die obere Grenze

der absoluten Herzdämpfung 4. Rippe; die der relativen unterer Rand der 3. Rippe. Aktion ist stark beschleunigt. Die Töne sehr leise. Geräusche sind nicht sicher zu hören.

Puls ist sehr schwach und weich.

Ganze untere Körperhälfte vom Nabel abwärts ist stark ödematös geschwellt und cyanotisch verfärbt. In der Bauchhöhle ist etwas freie Flüssigkeit nachzuweisen. Anasarka der Bauchdecken und starkes Ödem der beiden Beine. Obere Körperhälfte ist völlig frei von Ödemen und, abgesehen von der ziemlich braunen Hautpigmentierung, die der Patientin eigen ist, von normaler Farbe. Die Grenze zwischen der ödematösen cyanotischen unteren Körperhälfte und der von Ödemen freien oberen ist in Nabelhöhe ziemlich scharf abschneidend. Von beiden Oberschenkeln auf die Bauchdecken, Brust und zum Teil auch auf die Arme übergehend sind deutlich erweiterte Venengeflechte zu sehen, die auf der linken Seite besonders deutlich ausgeprägt sind. Am rechten Unterschenkel breites nässendes Ekzem.

Im Urin kein Eiweiß, kein Zucker. Diazoreaktion negativ.

Reflexe normal.

Wegen des schlechten Allgemeinzustandes wird vom Wiegen der Patientin abgesehen. Die Temperatur ist 36,8° in der Achselhöhle gemessen.

Im klumpigen, münzenförmigen, eitrigen Sputum konnten keine Tuberkelbazillen gefunden werden.

Die Tuberkulinreaktion nach Pirquet war negativ.

Diagnose: Vorgeschrittene Lungenphthise. Herzinsuffizienz. Hydrothorax. Thrombose der V. cava inferior (Marasmus?).

Verlauf. 27. 6. Zur Kräftigung des Herzens 25 und 20 Tropfen Digalen. 2 Coffeininjektionen à 1 ccm einer

2 %igen Lösung von Coffein natr. benz., Harnmenge 300 ccm, spez. Gew. 1016, 1 Stuhlentleerung.

28. 6. Der Puls der Patientin ist auf Digalen und Coffein ganz wenig besser geworden. 3mal eine Spritze Coffein s. o., 5mal 0,1 Digit. fol., 3mal 20 Tr. einer 1 %igen Morphiumlösung, Harnmenge 700, spez. Gew. 1014, 0 Stuhlentl., Temp. 37,2°.

29. 6. Zustand unverändert. 4mal 0,1 Fol. digit., 3 Coffeininjektionen, Harnmenge 800, spez. Gew. 1013, 1 Stuhlentl. nach Glycerinsuppositorium, Temp. 36,6°.

30. 6. 3mal 0,1 Fol. digit., 1 Spritze Coffein, 2mal 20 Tr. Morphiuml., Harnm. 200, spez. Gewicht 1018, 1 Stuhlentl. nach Glyc. supp., Temp. 35,9°.

1. 7. 2mal 0,1 Fol. digit., 2mal eine Spritze Coffein, 2mal 20 Tr. Morphiuml., Harnm. 200, spez. Gew. 1021, 1 Stuhlentl., Temp. 35,9°.

2. 7. Da Digitalis bisher vollständig wirkungslos geblieben ist, wird es weggelassen. 2mal 20 Tr. Morphiuml., Harnm. 300, spez. Gew. 1019, 1 Stuhlentl., Temp. 35,9°.

3. 7. Harnm. 300, spez. Gew. 1020, 0 Stuhlentl., Temp. 36,6°.

4. 7. 2mal 20 Tr. Morphiuml., Harnm. 300, spez. Gew. 1019, 1 Stuhlentl. nach Glyc. supp., Temp. 35,9°.

5. 7. Puls- und Herztätigkeit sind wieder so schlecht, daß 2mal eine Spritze Coffein gegeben wird. Harnm. 300, spez. Gew. 1018, 0 Stuhlentl., Temp. 36,7°.

6. 7. Befinden unverändert, Harnm. 300, spez. Gew. 1017, 0 Stuhlentl., Temp. 36,5°.

7. 7. 3mal täglich 1 Eßlöffel Sol. Morph. muriat. 0,05/200,0, Harnm. 350, spez. Gew. 1018, 1 Stuhlentl., Temp. 37,5°.

8. 7. Eiweiß- und Diazoreaktion negativ. 20 Tr. Morphiuml., Harnm. 400, spez. Gew. 1020, 0 Stuhlentl., Temp. 37,6°.

9. 7. 20 Tr. Morphiuml., Harnm. 450, spez. Gewicht 1019, 0 Stuhlentl., Temp. 37,8°.

10. 7. Puls ist seit heute etwas besser, auch das allgemeine Befinden der Patientin etwas gehobener. Harnm. 600, spez. Gew. 1016, 1 Stuhlentl., Temp. 37,9°.

11. 7. Die Ödeme scheinen etwas zurückzugehen. Harnm. 900, spez. Gew. 1013, 1 Stuhlentl. nach Glyc. supp., Temp. 38,2°.

12. 7. Ödeme an Beinen und Anasarka der Bauchdecken sind stark zurückgegangen. 20 Tr. Morphiuml., Harnm. 1700, spez. Gew. 1012, 0 Stuhlentl., Temp. 37,5°.

13. 7. Harnm. 1600, spez. Gew. 1010, 1 Stuhlentl. nach Glyc. supp., Temp. 38,0°.

14. 7. Das Befinden der Patientin ist viel gebessert. Puls ist kräftiger. Vor allem sind kaum mehr Ödeme der unteren Körperhälfte vorhanden. Die vorher etwas gespannte Bauchdecke ist faltig geworden. Ascites ist nicht mehr nachweisbar. Harnm. 2000, spez. Gew. 1007, 0 Stuhlentl., Temp. 37,6°.

15. 7. Patientin klagt über heftig stechende Schmerzen in der Brust. Eine Injektion von 1 ccm einer 2%igen Morphiuml., Harnm. 2500, spez. Gew. 1010, 1 Stuhlentl., Temp. 37,5°.

16. 7. Harnm. 2700, spez. Gew. 1005, 0 Stuhlentl., Temp. 37,3°. Patientin macht heute einen etwas komatösen Eindruck. Sie spricht lallend und unzusammenhängend.

17. 7. Patientin ist ziemlich apathisch, Puls sehr schwach, verlangsamt, 50 pro Min., Harnm. 900, spez. Gew. 1010, 1 Stuhlentl., Temp. 37,6°.

18. 7. An den untern Extremitäten treten jetzt wieder leichte Ödeme auf. Einmal Erbrechen. Harnmenge 1000, spez. Gew. 1010, Temp. 37,7°.

19. 7. Die ganz benommene Patientin läßt Urin unter sich gehen.

21. 7. Exitus letalis. Dem pathologischen Institut wird die Patientin mit folgender klinischer Diagnose überwiesen: Tuberkulose beider Lungen. Gehirnödem (Meningitis tuberculosa?). Wieder passierbar gewordene Thrombose der V. cava inferior. Herzlähmung.

Sektionsprotokoll: Sektion 22. 7. 10: Leidlich gut genährte große weibliche Leiche im Zustand der fortgeschrittenen Fäulnis. Gesicht bräunlichblau und im Munde Speisebrei. Bauch aufgetrieben, Bauchdecken grünlich verfärbt. Über der Brust und sich von hier auch auf den linken Oberarm hinübererstreckend, ferner an der ganzen linken seitlichen Hälfte des Rumpfes, sowie des gleichseitigen Oberschenkels heben sich auf blaßvioletter Grundlage zahlreiche Venengeflechte als bräunlich verfärbte Netze ab.

Schädelhöhle: Schädeldach o. B. Gehirnoberfläche blaß, trocken. Die Gefäße an der Basis sind zart, in den Seitenventrikeln etwas seröse Flüssigkeit. Gehirnsubstanz ist weich, ödematös. Am Pol des linken Hinterhauptlappens findet sich ein umschriebener, etwa bohnengroßer, stark in Erweichung begriffener, sowohl Rinde als Mark betreffender gelber, käsiger Bezirk mit großen hellroten Blutungen vor, ebenso wie an der Basis des Gehirns, vor allem über der Pons, sowie der Umgebung der Sehnervenkreuzung sich trübe, graue Verdickung der weichen Gehirnhäute mit Einlagerung kleiner grauer Knötchen vorfindet.

Brusthöhle: Linke Lunge ist in ganzer Ausdehnung verwachsen, die rechte Lunge nur an der Spitze. Pleura-

höhlen leer. Die beiden Lappen der linken Lunge sind fest miteinander verwachsen und gleichzeitig stark geschrumpft. Das Gewebe beider Lappen, vor allem dasjenige des Oberlappens, ist diffus schiefergrau genarbt und gleichzeitig in unregelmäßigen Abständen von großen knolligen Herden dichtstehender grauer Tuberkel durchsetzt; nur die unteren Teile des Unterlappens sind gut lufthaltig und frei davon. Die Spitze des rechten Oberlappens stark trichterförmig eingezogen. Dieser Stelle entsprechend ist das Lungengewebe ersetzt durch eine große keilförmige und sich becherförmig ausbreitende schiefergraue Narbe mit zahlreichen gruppenförmig beieinanderstehenden stark verkästen Knötchen; ebenso ist das übrige Gewebe des Oberlappens gleich demjenigen des Mittel- und Unterlappens überall ziemlich dicht von bohnengroßen bis doppelt so großen knolligen Herden durchsetzt, welche auf der Schnittfläche aus dicht stehenden, stark in Verkäsung begriffenen Knötchen bestehen. Herz groß und an seiner ganzen Oberfläche ebenso wie die Innenfläche des Herzbeutels von einer dicken, gelben festen, zottigen und netzförmigen Fibrinmembran überzogen. Das äußere Blatt des Herzbeutels ist fast 1½ cm verdickt und auf dem Durchschnitt in ausgiebigster Weise käsig durchsetzt. Die beiden Herzhälften sind weit, dünnwandig, schlaff, mit Cruor und Speckgerinsel erfüllt, sonst o. B.

Intima der Aorta nebst Endokard und Klappen diffus blutig verfault, ebenso Ösophagus und Trachea.

Bauchhöhle: Leber von entsprechender Größe. Faule und mißfarbene Schnittfläche, namentlich im rechten Lappen von zahlreichen, linsengroßen käsigen Knoten durchsetzt. Milz entsprechend groß, weich, dunkelrot. Nieren ungleich groß, die rechte größer als die linke, gleichmäßig gestaut. Das Fettgewebe des Nierenbeckens ziemlich gleichmäßig blutig gefärbt.

Blase und Uterus o. B.

Magen groß und ziemlich reichlich mit dunkelgrünem Speisebrei gefüllt: Schleimhaut größtenteils verfault, im Pylorus von Blutungen durchsetzt. Im ganzen unteren Teil des Dünndarms zahlreiche pfennig- bis markstückgroße Geschwüre.

Nach Eröffnung der Cava inferior zeigt sich in derselben, und zwar in der Höhe der Nierenvenen bis herunter zur Teilungsstelle der Cava in die Vv. iliacae, ein wandständiger Thrombus, der in flacher polsterförmiger Vorwölbung vor allem der linken Seite an der vorderen Wand der V. cava inferior fest anhaftet. Dieser Thrombus läuft zentralwärts in einen haselnußgroßen, im Zentrum kanalisierten Thrombus aus, welcher genau unterhalb der Einmündungsstelle der linken V. renalis mit dem langgestreckten Parietalthrombus zusammenläuft. Die beiden Nierenvenen sind frei von Thromben. Die sämtlichen Venenintimae sind durch Fäulnis stark blutig verfärbt.

Auszug aus der Krankengeschichte Hedwig Moretti, 31 Jahre alt, vom 24. 2. 11: Thrombose der Cava inferior. Anamnese: Vater an Herzleiden gestorben, Mutter und Bruder leben und sind gesund, Patientin war als Kind gesund. Auch dann immer bis zur ersten Entbindung im März 1900. Der Mann ist mit 36 Jahren an einem Nervenleiden gestorben, er war zuletzt in einer Anstalt. Das Kind kam damals maceriert zur Welt; hinterher Venenentzündung mit Fieber bis etwa 38,6°, und zwar an den Ober- und Unterschenkeln. Sie lag 18 Wochen zu Bett. Nachher nie völliges Wohlbefinden. 1905 wurden die Füße dick. Es wurde eine Nierenentzündung mit viel Eiweiß und Blut im Urin festgestellt, dann trat nach 7 Wochen Erholung ein. Damals hatte Patientin sehr schmerzhafte und starke Menstrual-

blutung. Ende Oktober bekam sie plötzlich Stiche in der Herzgegend. Es trat auf Eisbeutel Besserung ein. Beim nächsten Unwohlsein trat Blutbrechen auf, bis etwa 1/4 Liter jedesmal. Hellrotes Blut mit dunkeln Stücken vermischt. Es wurde ihr dabei auch schwarz vor den Augen, der Stuhl wurde schwarz. Es traten Schmerzen beim Brechen und nach der Nahrungsaufnahme ein. Appetit ist sonst gut. Letztes Blutbrechen am 22. 11. 10. Im ganzen hat sie etwa 10mal Blut gebrochen. Dauernd bestehen Kopfschmerzen. Seit etwa 10 Tagen ist der Leib stärker geworden. Die Venen auf dem Leibe sind seit der Entbindung stark. Der Schlaf ist schlecht. Die letzte Periode war vor 14 Tagen. Das linke Bein ist seit der Venenentzündung manchmal etwas geschwollen.

Status: Große kräftige Patientin in gutem Ernährungszustand. Muskulatur gut entwickelt. Der Brustkorb gut gewölbt, hebt sich gleichmäßig bei der Atmung. Über der rechten Lungenspitze ist der Schall etwas kürzer als links, sonst überall voller, heller Schall. Untere Lungengrenze vorne 5. Rippe, hinten 11. Brustwirbeldorn, gut verschieblich. Über allen Teilen Vesiculäratmen ohne krankhafte Nebengeräusche.

Herzdämpfung: Die oberflächliche: 4. Rippe, rechter Sternalrand und Parasternallinie. Die Tiefe: 3. Rippe, eben rechts vom Sternum und innerhalb der Mamillarlinie. Der Spitzenstoß nicht hebend im 5. Intercostalraum. Töne: leises systolisches Geräusch an der Spitze und über dem Sternum. Die 2. Töne nicht wesentlich betont.

Abdomen: Ziemlich gespannt und etwas aufgetrieben. Es ist ziemlich diffus druckempfindlich. Besonders heftige Schmerzen werden im Epigastrium und in der Ovarialgegend beiderseits angegeben. Es sind oberflächlich gelegene unbestimmte Resistenzen neben

deutlichen kleinen harten Knollen in der Haut zu fühlen. Diese Knollen hängen zum Teil mit stark erweiterten Venen zusammen, welche senkrecht über das Abdomen hinziehen.

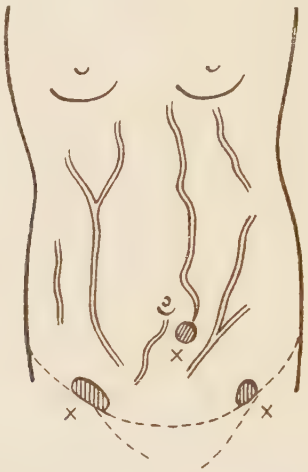

Venennetz der Bauchdecke im Stehen.
Bei × Thromben palpabel.

Urin: Reaktion sauer. Eiweiß-, Zucker-, Diazo-, Indican-. Der Stuhlgang ist unregelmäßig, öfters Verstopfung, so daß Einläufe erforderlich sind. Die Temperatur schwankt zwischen 37 und 38°.

Deutliche prämenstruelle und menstruelle Steigerung bis an 39°.

Bedeutend frequent ist die Atmung. Zwischen 50 und 65 pro Min.

Erythrocytenzahl (rechter Zeigfinger) 5370000.

Erythrocytenzahl (rechte große Zehe) 4930000.

Es sind dies nun vier typische Fälle von Cavathrombose, wovon die eine, Fall Moretti, sich langsam ohne Ödeme nach einer Phlebitis der Schenkelvenen

entwickelte. Bei den übrigen drei Fällen fällt die Art des Ödems auf. Ich habe nirgends in der Literatur gefunden, daß die Grenze des Ödems und der Cyanose so scharf, fast „wie mit dem Messer abgeschnitten“ angegeben wurde, wie besonders bei den Fällen Kerl und Bäunlein, die ich selbst während ihres ganzen Krankenhausaufenthaltes beobachten konnte. Es ist infolgedessen die Frage naheliegend, ob diese scharfe Abgrenzung des Ödemes und der Cyanose nicht geradezu typisch für den Verschluß einer Cava ist und diagnostisch, wenn noch kein Collateralkreislauf vorhanden, ausschlaggebend ist. Jedenfalls aber entscheidet das scharf begrenzte Ödem bei Vorhandensein des Collateralkreislaufs sicher die Diagnose.

Die Erythrocytenzählungen bei Cavaverschluß müßten noch weiter verfolgt werden. Leider ist darauf im Falle Kerl und Bäunlein kein besonderer Wert gelegt worden. In dem Falle Seibold besteht ein gewaltiger Unterschied in der Erythrocytenzahl zwischen gestauter und nicht gestauter Stelle. An gestauter Stelle sind sie um das Doppelte vermehrt. Beim Fall Moretti, bei dem die Thrombose sich ohne Ödeme entwickelt hat, ist kein besonderer Unterschied darin zwischen oberer und unterer Körperhälfte.

Literatur.

1. Atenstadt, R.: Über Thrombose der V. cava inf. Diss. Leipzig 1901.

2. Bergonzoni: Vollständige Obliteration der Cava inf. durch retroperitoneale Lymphdrüsen. Virchow-Hirschs Jahresbericht 1876, II.

3. Bohm, H.: Über einen Fall von traumatischer Thrombose der unteren Hohlvene. Münch. med. Wochenschrift 1897, No. 43.

4. Bresler: Klinischer Beitrag zur Thrombenbildung in der Cava inf. Deutsche med. Wochenschrift 1897, No. 12.

5. Curschmann: Kontusion am Unterschenkel und Thrombose bis in die V. cava. Ärztl. Sachverständigenzeitung No. 18.

6. Eden: Über Kompressionsthrombosen der Cava durch Aneurysmen. Ref. Deutsche med. Wochenschrift 1904, Seite 1691.

7. Heikmann, H.: Ein Fall von Thrombose der V. cava sup. Diss. Kiel 1901.

8. Huels: Ein Fall von Bleichsucht mit ausgedehnten Venenthromben. Berliner klin. Wochenschrift 1899, No. 41.

9. Kaestner, S.: Eintreten der hinteren Kardinalvenen für die fehlende V. cava inf. beim erwachsenen Menschen. Arch. f. Anatomie und Entwicklungsgeschichte 1900.

10. Kraus, Fr.: Über Verschluß der V. cava sup. Diss. Tübingen 1894.

11. Landois. Thrombose der unteren Hohlvene, verursacht durch Trauma. Ärztl. Sachverständigenzeitung 1907, 7.

12. Lipmann-Wulf, L.: Ein Fall von ausgebreiteten Varicen und Venektasien am Rumpfe, bedingt durch Thrombose der V. cava inf. nach Pneumonie. Deutsche med. Wochenschrift 1902, No. 15.

13. Litten: Kompression der Cava inf. durch ein Aneurysma der Bauchaorta. Zentralblatt f. innere Medizin 1897.

14. Löwenberg: Chlorose und Venenthrombose. Diss. Königsberg 1894.

15. Mann: Zit. von Zentralblatt für Chirurgie 1905.

16. Marth: Über einen Fall von Thrombose der Cava inf. nach Pneumonie. Diss. Leipzig 1904.

17. Müller, Heinrich: Ein Fall von Obliteration der V. cava inf. Diss. Greifswald 1903.

18. Neißer: Thrombose der V. cava inf. Allg. med. Zentralzeitung 1907.

19. Offergeld: Über die Unterbindungen der großen Gefäße des Unterleibs. Deutsche Zeitschrift f. Chirurgie 1907, 88.

20. Osler, William: Zit. von Schmidts Jahrbüchern, Bd. 282. 22 Fälle von Obliteration der V. cava sup.

21. Perl: Ein Sarkom der Venenwand der V. cava inf. Virchow-Hirschs Jahresbericht 1876, II.

22. Rissom: Ein Fall von fortgeleiteter Thrombose der V. cava inf. Charité Annal. XXXII, 08.

23. Ruge und Hierokles: Über Thrombose bei Lungentuberkulose. Berliner klin. Wochenschrift 1899, No. 4.

24. Schlesinger: Zur Diagnostik der Erkrankungen der V. cava inf. Deutsche med. Wochenschrift 1896, No. 29.

25. Silberstein: Ein Fall von Metastasenbildung in einem Thrombus der V. cava inf. bei primärem Adenocarcinoma myxomatodes des Hodens. Virch. Arch. 157, 1, 1899.

26. Simmonds: Münchner med. Wochenschrift 1906, No. 25.

27. Unruh: In vivo diagnostizierte Thrombose der V. cava inf., verursacht durch ein Endotheliom der Wand bei einem einjährigen Knaben. Deutsche med. Wochenschrift 1896, No. 46.

28. Weinberger: Über eine Thrombose der V. cava inf. bei schwerer Chlorose mit Heilung. Wiener klin. Wochenschrift 1904, 3.

29. Wendel: Über Geschwulstthrombose der Cava. Verhandlung der Deutschen Gesellschaft für Chirurgie 1904.

30. Willerding: Über Thrombose der V. cava inf. und deren Folgen. Diss. Greifswald 1898.

31. v. Zezschzitz, Peter: Münch. med. Wochenschrift 1901, S. 1348.

32. Aschoff: Die Entstehung des autochthonen Thrombus. Medizinisch-naturwissenschaftl. Archiv, Bd. I.

Lebenslauf.

Verfasser, Fritz Mattes, wurde geboren am 22. Juli 1885 zu Ravensburg in Württemberg als Sohn des verstorbenen praktischen Arztes Dr. Mattes in Ravensburg.

Er besuchte das Gymnasium zu Ravensburg und zu Rottweil a. N., an welch letzterem er Herbst 1904 das Zeugnis der Reife erhielt. Dann genügte er vom 1. Oktober 1904 bis 1. April 1905 seiner Militärpflicht im 6. Württ. Inf.-Reg. König Wilhelm I. No. 124 zu Weingarten.

Nach fünfsemestrigem Studium in Tübingen, wo er seine ärztliche Vorprüfung bestand, legte er nach zweisemestrigem Studium in München und dreisemestrigem Studium in Freiburg i. B. Sommer 1910 sein Staatsexamen in Freiburg ab.

Seinem praktischen Jahr genügte er im Städtischen Krankenhaus in Nürnberg, wo er 6 Monate auf der medizinischen Abteilung, $3^1/_2$ Monate auf der Haut- und Geschlechtskrankenabteilung und $2^1/_2$ Monate auf der chirurgischen Abteilung beschäftigt wurde.